

## IMÁGENES Y CIRUGÍA

# Hemangioma hepático gigante\*

## Giant hepatic hemangioma

Drs. JEAN MICHEL BUTTE B.<sup>1</sup>, ALVARO HUETE G.<sup>2</sup>, NICOLÁS JARUFE C.<sup>1</sup>, JORGE MARTINEZ C.<sup>1</sup>

<sup>1</sup>Departamento de Cirugía Digestiva, División de Cirugía

<sup>2</sup>Departamento de Radiología. Facultad de Medicina. Pontificia Universidad Católica de Chile. Chile

Mujer de 58 años, domiciliada en Vallenar, en tratamiento por hipertensión arterial. En octubre de 2000 consultó por dolor agudo en hipocondrio y flanco derecho. La tomografía computada (TAC) de abdomen mostró una lesión focal sólida, de 6,4 x 4,5 cm, en la unión de los segmentos V y VIII, compatible con un tumor sólido primario (Figura 1a). Re evaluada en nuestro Centro, la serología para virus B y C fue negativa y la  $\alpha$ -feto proteína era normal. Reinterpretadas las imágenes como compatibles con un hemangioma cavernoso, con algunos signos de agresividad, se decidió mantener una observación estricta con estudios periódicos. Evolucionó asintomática. En enero de 2003, una TAC abdominal mostró la lesión de 7,2 x 4,2 cm, con retracción de la cápsula hepática (Figura 1b). La Resonancia Magnética (RM) del hígado, señaló la naturaleza benigna de la lesión hemangiomatosa pese al crecimiento en el tiempo (7,9 x 5,3 cm) (Figura 2a); se decidió mantener la conducta expectante con controles. En una RM de junio de 2004 se observó que la lesión se había estabilizado en su crecimiento (8 x 5 cm) (Figura 2b). Sin embargo, persistió con dolor. Una RM de abdomen de junio de 2005 mostró un crecimiento del hemangioma a 10 x 5,6 cm (Figura 3). En su evolución no presentó alteraciones de la coagulación ni trombocitopenia. Finalmente, el crecimiento sostenido de la lesión, la presencia de sintomatología no explicada por otras patologías y las limitaciones de acceso oportuno a centros de cirugía hepatobiliar en caso de trauma-

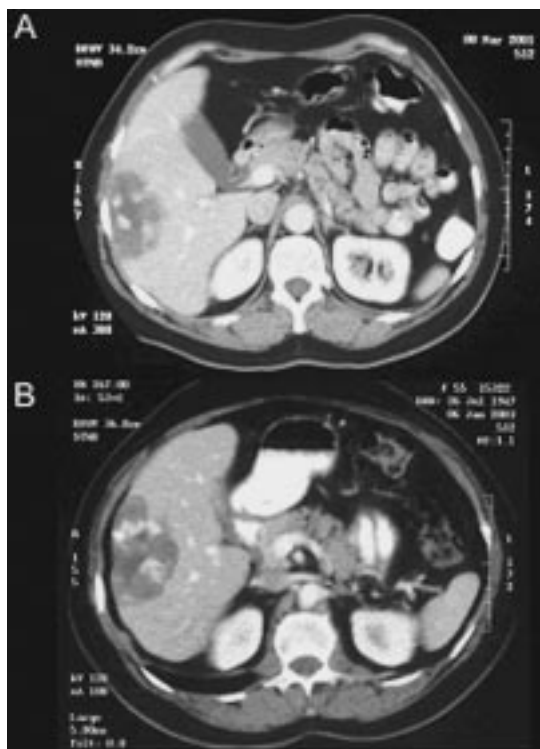


Figura 1.

tismo sobre la parrilla costal derecha, decidieron su intervención. En ésta, se observó un tumor de aproximadamente 12 cm de diámetro mayor, de

\*Recibido el 11 de Marzo de 2006 y aceptado para publicación el 18 de Abril de 2006.

Correspondencia: Dr. Jorge Martínez Castillo.

Marcoleta 367, Santiago, Chile

e-mail: jmartin@med.puc.cl

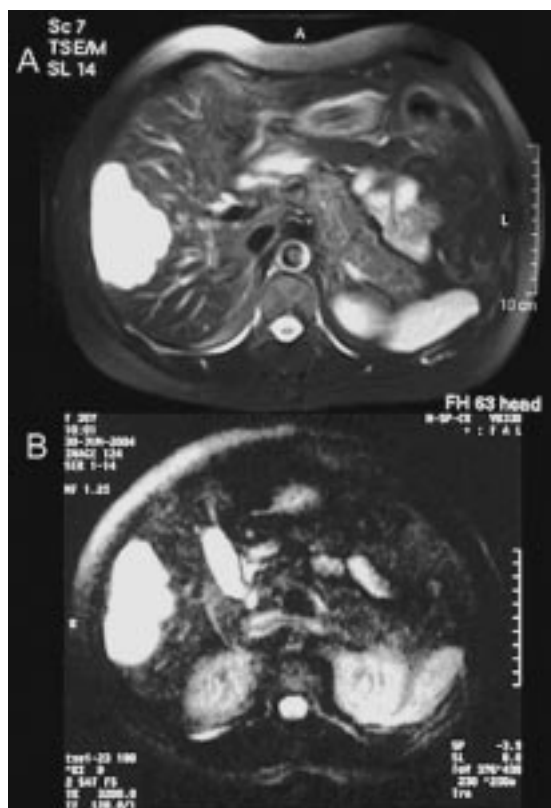


Figura 2.

consistencia blanda y que comprometía todo el lóbulo hepático derecho (Figura 4). La ecografía intraoperatoria mostró que la lesión era compatible con un hemangioma cavernoso, pero que se encontraba mal delimitada en su extensión intraparenquimatosas, por lo que se realizó una hepatectomía derecha, sin transfusiones (Figura 5). El estudio postoperatorio confirmó la presencia de un hemangioma cavernoso, en partes trombosado, sin elementos de malignidad.

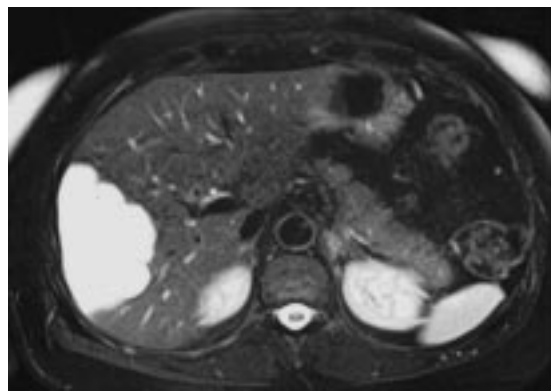


Figura 3.

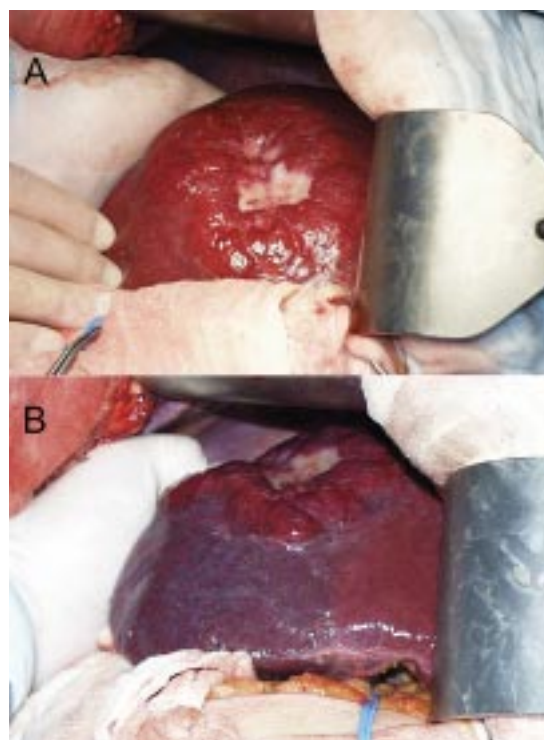


Figura 4.

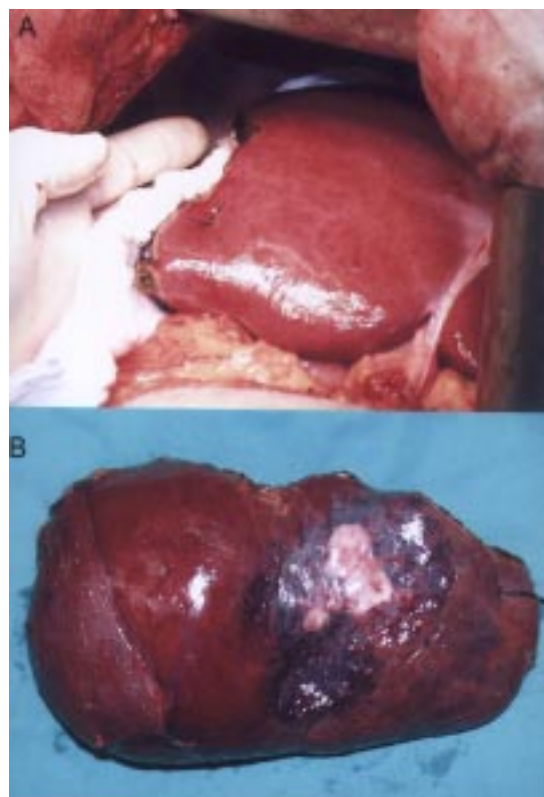


Figura 5.

Los hemangiomas hepáticos son los tumores benignos del hígado más frecuentes<sup>1</sup>. La conducta general frente a estas lesiones es la observación. La cirugía se reserva para casos excepcionales en que existe un crecimiento sostenido y no se puede descartar la naturaleza de la lesión, existen síntomas secundarios a su crecimiento, o se desarrolla un síndrome de Kasabach-Merritt (trombocitopenia, alteraciones de la coagulación y hemangioma gigante)<sup>2</sup>. El riesgo de ruptura de estas lesiones es bajo, pero se asocia a una mortalidad de 60%. La enucleación es el tratamiento quirúrgico más frecuente y es suficiente para el control de estas lesiones, sin embargo, se asocia a sangrado intraoperatorio importante. Una hepatectomía reglada,

con control vascular previo a la transección parenquimatosa puede ser más segura<sup>3</sup>.

#### REFERENCIAS

1. Charny C, Jarnagin W, Schwartz L, Frommeyer H, DeMatteo R, Fong Y, *et al.* Management of 155 patients with benign liver tumors. *Br J Surg* 2001; 88: 808-813.
2. Hugh T, Poston G. Benign Liver tumors and masses. En: *Surgery of the liver and biliary tract Third Edition*, vol II. Blumgart L, Fong Y (eds). London: Editorial WB Saunders Company Ltd, 2002: 1397-1422.
3. Yoon S, Charny C, Fong Y, Jarnagin W, Schwartz L, Blumgart L, *et al.* Diagnosis, management, and outcomes of 115 patients with hepatic hemangioma. *J Am Coll Surg* 2003; 197: 392-402.